

## Indicatie

Otto heeft al een tijd moeite met de ontlasting. Heeft nu 2 dagen niet gepeept.

## Bevindingen

Er zijn 3 richtingen van het abdomen beschikbaar in jpg-formaat, d.d. 27 april 2026.

Er zijn geen aanwijzingen voor vrij vocht of vrij gas in de buik. Er is voldoende detail.

Het colon is gedilateerd en bevat een grote hoeveelheid radiodense faeces. De maximale diameter van het colon is 1.9 x de lengte van L5 ( $n < 1.5$ ). De rest van het maagdarmkanaal is niet afwijkend.

De leverschaduw tekent normaal af en oogt niet vergroot.

De milt heeft een normale vorm en grootte.

De nieren tonen niet afwijkend.

De blaas is gering gevuld en verplaatst naar ventraal door het gedilateerde colon.

Er zijn geen ruimte-innemende processen zichtbaar.

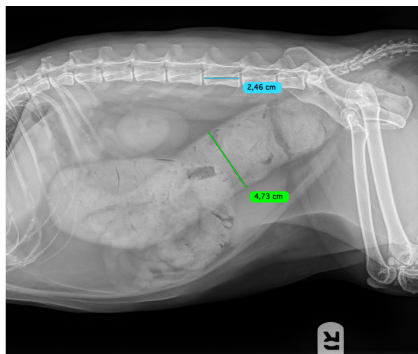
De benige delen laten geen afwijkingen zien.

## Conclusie

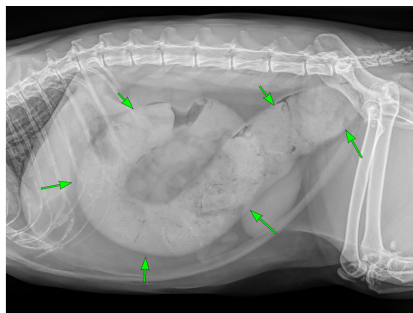
Megacolon en obstipatie

## Beelden

---



**Afbeelding 1** Metingen colon en L5



**Afbeelding 2** Dilatatie colon

---

*De conclusies in dit rapport zijn gebaseerd op de beschikbare informatie op het moment van rapportage. Indien aanvullende beelden of andere informatie beschikbaar komen, kan de interpretatie van het onderzoek wijzigen. Dit rapport dient te worden geïnterpreteerd in samenhang met het klinisch onderzoek door de dierenarts die verantwoordelijk is voor de zorg van de patiënt. Vet in Beeld levert uitsluitend beeldvormende diagnostiek en geeft geen advies over therapie of medicatie.*